

# ATLAS DE ACCESO ABIERTO DE TÉCNICAS QUIRÚRGICAS EN OTORRINOLARINGOLOGÍA Y CIRUGÍA DE CABEZA Y CUELLO



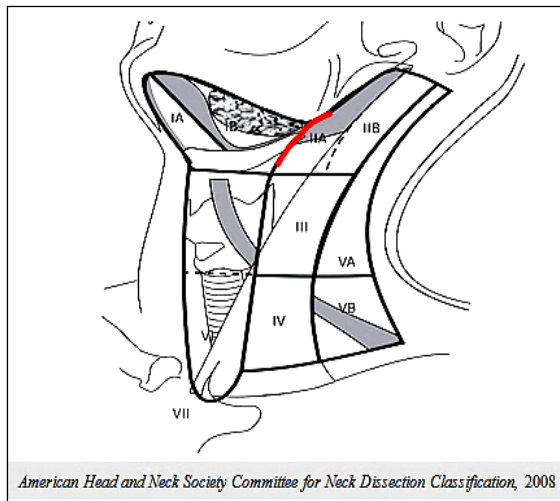
## VACIAMIENTO CERVICAL SELECTIVO

Johan Fagan

El *vaciamiento cervical selectivo* (VCS) se refiere a la exéresis de los ganglios linfáticos de determinados niveles cervicales. Se realiza generalmente como un vaciamiento cervical electivo (VCE), por ejemplo, en el caso de ausencia de metástasis cervicales objetivables cuando el riesgo de metástasis cervicales ocultas supera el 15-20% o cuando se presentan metástasis cervicales muy limitadas. Puede ser técnicamente más demandante que un vaciamiento cervical modificado (VCM) debido a la exposición limitada y requiere un preciso conocimiento de la anatomía tridimensional cervical.

### Niveles cervicales

El cuello se divide generalmente en 6 áreas; el área VII se encuentra en el mediastino superior (*Figura 1*).



*Figura 1: Clasificación de los niveles ganglionares cervicales. (Consenso de clasificación y terminología de disección cervical. Arch Otolaryngol Head Neck Surg 2008; 134: 536-8)*

El área I está limitado por el cuerpo de la mandíbula en superior, el músculo estilo-hioideo posteriormente y el vientre anterior del músculo digástrico contralateral en anterior. La clasificación revisada (*Figura 1*)

adopta el margen posterior de la glándula submaxilar como límite entre las áreas I y II, ya que se identifica fácilmente en la ecografía, TC o RMN. El *área I* se subdivide en el *área Ia* (triángulo submentoniano) que se encuentra limitada por los vientres anteriores de los músculos digástricos y el hueso hioides y el *área Ib* (triángulo submandibular).

El *área II* se extiende desde la base del cráneo hasta el hueso hioides. El borde posterior del músculo esternocleidomastoideo define su límite posterior. El músculo estilo-hioideo (de modo alternativo puede tratarse del extremo posterior de la glándula submaxilar) supone su límite anterior. El nervio accesorio (XI PC) atraviesa el *área II* de modo oblicuo y la subdivide en el *área IIA* (anterior al XI PC) y en el *área IIB* (tras el XI PC).

El *área III* se encuentra entre el hueso hioides y el borde inferior del cartílago cricoides. El músculo esternohioideo supone su límite anterior y el borde posterior del esternocleidomastoideo su límite posterior.

El *área IV* se localiza entre el borde inferior del cartílago cricoides y la clavícula. Su límite anterior es el músculo esternohioideo y el posterior el borde posterior del esternocleidomastoideo.

El *área V* se encuentra limitada anteriormente por el borde posterior del esternocleidomastoideo y posteriormente por el músculo trapecio. Se extiende desde la punta de la mastoides hasta la clavícula y se subdivide, por una línea horizontal que transcurre desde el borde inferior del cartílago cricoides, en *área Va* superiormente y *área Vb* inferiormente.

El *área VI* es el compartimento anterior o central del cuello. Su límite anterior son las

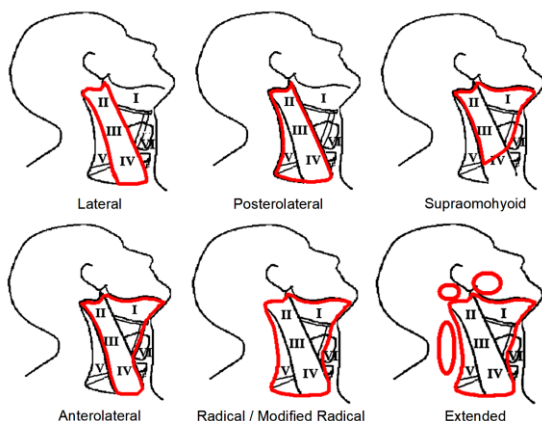
arterias carótidas, superiormente el hueso hioides e inferiormente el manubrio esternal.

### Clasificación de los vaciamentos cervicales

Los vaciamentos cervicales se clasifican en función de los niveles linfáticos que se resecan (*Figuras 1, 2*).

**Vaciamentos cervicales selectivos:** los VCS más comunes se muestran en la *figura 2* e incluyen al lateral, posterolateral, supraomohioideo, anterolateral y central.

El **VC lateral** (Áreas II-IV) es generalmente realizado ante cánceres de la orofaringe, hipofaringe y laringe; El **VC posterolateral** (Áreas II-V) se realiza ante cánceres cutáneos de la región posterior al pabellón auricular; el **VC supraomohioideo** (Áreas I-III) se indica típicamente para cánceres de la cavidad oral más que para cánceres de lengua anterior o suelo de la boca, caso en que se indica el **VC anterolateral** (Áreas I-IV) a fin de incluir posibles metástasis discontinuas al área IV. El **VC central** incluye sólo el área VI y se indica ante cáncer de tiroides (*Figura 1*).



*Figura 2: Tipos más comunes de vaciamentos cervicales*

El **vaciamiento cervical completo o terapéutico** incluye la exéresis de las áreas I-V

y puede ser radical (VCR) o modificado (VCM). El VCR incluye la resección del músculo esternocleidomastoideo (ECM), el nervio accesorio (IX) y la vena yugular interna (VYI). El VCM conserva el ECM y/o IX y/o VYI.

El **vaciamiento cervical extendido** incluye la resección de grupos linfáticos adicionales (parotídeos, occipitales, área VI, mediastínicos, retrofaríngeos) o de estructuras no linfáticas (piel, músculo, nervio, vasos sanguíneos...) que no se encuentran usualmente comprendidos en el vaciamiento cervical completo.

Se ha propuesto que sería más lógico y preciso describir y clasificar los vaciamentos cervicales en función de las estructuras y áreas ganglionares resecaadas (Ferlito A, Robbins KT, Shah JP, *et al.* Proposal for a rational classification of neck dissections. *Head Neck* 2011 Mar; 33(3): 445-50).

### Vaciamiento cervical selectivo

#### Anestesia y posición

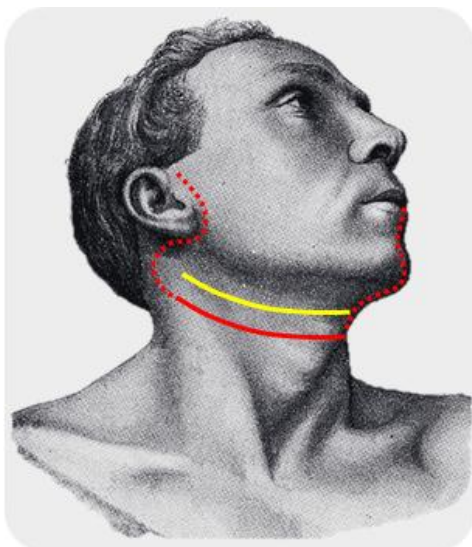
La cirugía se realiza bajo anestesia general sin relajación muscular, lo que permite la contracción muscular ante estímulo mecánico o eléctrico del nervio marginal, hipogloso (XII) o accesorio, ayudando así a su localización y preservación. Es una cirugía limpia y por tanto no son necesarios antibióticos a menos que se realice una apertura de la vía aerodigestiva superior. En manos de un cirujano experimentado es poco probable la necesidad de transfusión de hemoderivados.

El paciente se coloca en decúbito supino con el cuello extendido y la cabeza rotada hacia el lado opuesto. Los paños quirúrgicos deben permitir valorar movimientos a nivel del labio inferior como control del nervio marginal y deben permitir el acceso a la clavícula inferiormente, al trapecio en

posterior, a la punta del lóbulo auricular en superior y a la línea centrocervical en anterior. Los paños son suturados a la piel.

### ***Incisiones y colgajos***

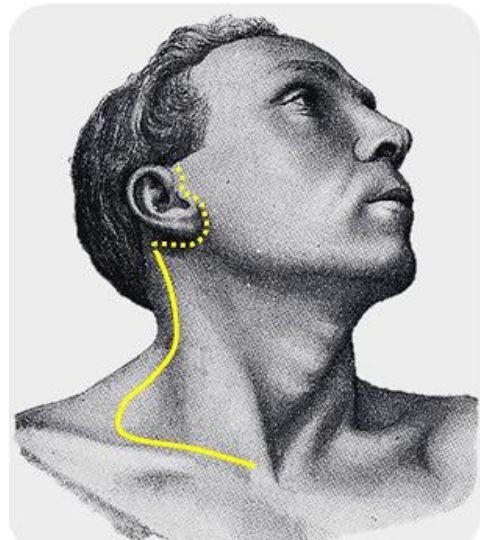
Las incisiones has de tener en cuenta el acceso requerido para resear el tumor primario, factores estéticos y el aporte vascular a los colgajos. La incisión sobre un pliegue cutáneo transverso se coloca más inferior que con un VCM para así evitar una incisión vertical y facilitar la disección de las áreas III y IV (*Figura 3*). La incisión cutánea transversa puede extenderse hasta el lado contralateral en caso de VCS bilateral o puede extenderse hacia superior para dividir el labio inferior en la línea media para ganar acceso a la cavidad oral o hacia la región preauricular en caso de parotidectomía (*Figura 3*).



*Figura 3: Incisión para VCS (Rojo) comparada con incisión para VCM (Amarillo); las líneas punteadas indican las extensiones para parotidectomía y resección de tumores orales*

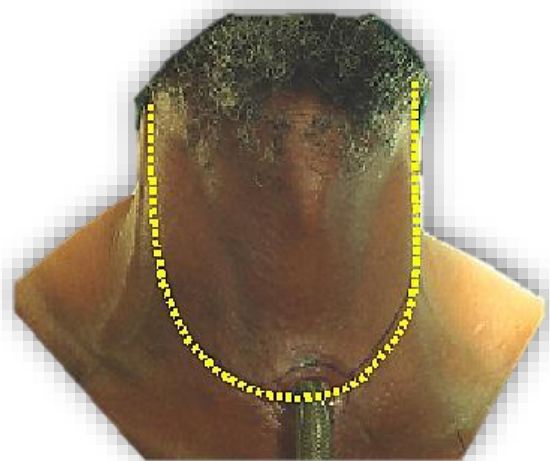En la *figura 4* se muestra la incisión en palo de hockey. Ésta puede extenderse hacia un pliegue cutáneo preauricular y es especialmente útil en caso de VC posterolateral y parotidectomía combinada. Ha de tenerse

precaución en aquellos pacientes que han sido irradiados previamente ya que la esquina posteroinferior del colgajo presenta una vascularización pobre y puede necrosarse y cicatrizar por segunda intención.



*Figura 4: Incisión en palo de hockey para el VCM posterolateral combinado con parotidectomía*

En el caso de una laringectomía total con VC lateral puede realizarse una incisión amplia en delantal (*Figura 5*).



*Figura 5: Colgajo en delantal*



### VCS supraomohioideo: pasos quirúrgicos (Figura 6)

La detallada descripción paso a paso que sigue se refiere al **VC supraomohioideo** del lado derecho (áreas I-III). En caso de **VC lateral** tan solo hay que obviar la disección del área I y extender la resección ganglionar más inferior que el nivel del músculo omohioideo, bien por retracción del músculo o por división del mismo.

#### Exposición inicial.

El cuello se abre mediante una incisión horizontal sobre algún pliegue cervical inmediatamente por debajo del hueso hioides. La incisión implica piel, tejido subcutáneo y músculo platisma. Ha de identificarse la vena yugular externa y el nervio auricular mayor sobre el ECM (Figura 6).

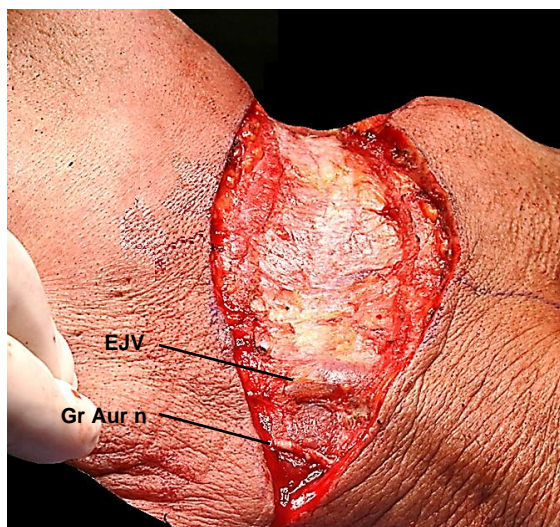

Figura 6: Bordes seccionados del platisma, vena yugular interna y nervio auricular mayor sobre el ECM

Se eleva el colgajo cutáneo superior con cauterio en un plano subplatismal hasta que se identifica la glándula submaxilar. Entonces el cirujano usa el electrocauterio o el bisturí frío para elevar el colgajo subplatismal de base inferior, exponiendo el cuello de la siguiente manera: hacia anterior hasta el músculo omohioideo (el margen poste-

rior de dicho músculo corresponde al margen anterior del VC supraomohioideo o anterolateral) e inferiormente hasta la superficie lateral del ECM hasta casi la clavícula. La única estructura que hay que buscar y no lesionar durante este paso de la disección es la vena yugular externa que se encuentra en la superficie lateral del músculo esternomastoideo.

*Los pasos quirúrgicos recomendados siguientes del vaciamiento cervical supraomohioideo se muestran en la Figura 7.*

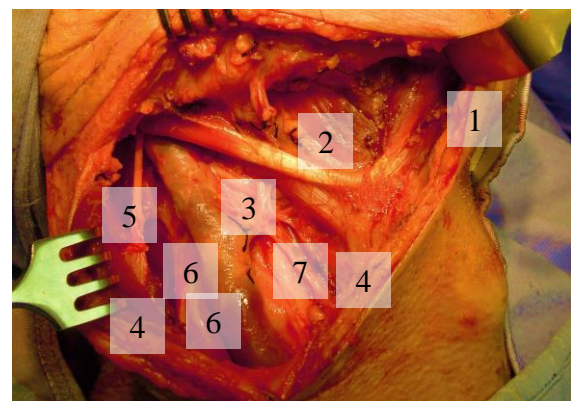


Figura 7: Pasos quirúrgicos recomendados en el vaciamiento cervical supraomohioideo

#### Paso 1 (Figura 7)

El cirujano **resecta la grasa y los ganglios linfáticos del triángulo submentoniano (área Ia)**. La piel se eleva en un plano subplatismal hasta el vientre anterior del músculo digástrico contralateral, buscando las venas yugulares anteriores. Los contenidos del triángulo submentoniano se resecan con electrocauterio hasta el hueso hioides. El plano profundo de disección es el músculo milohioideo (Figuras 8, 9).

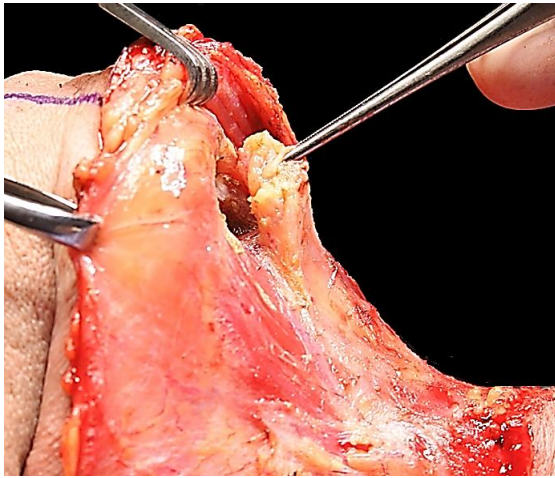


Figura 8: Resección del triángulo submentoniano

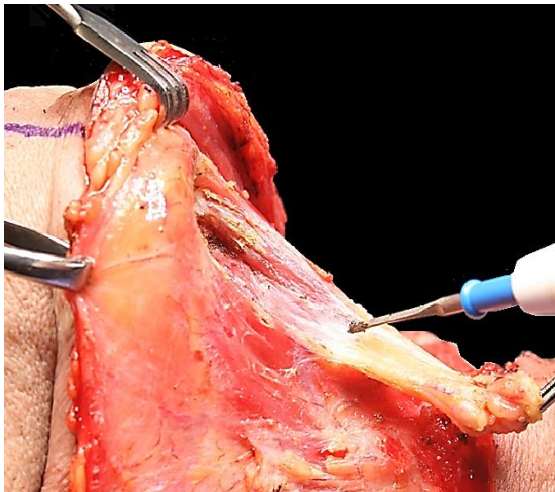


Figura 9: Resección del triángulo submentoniano desde el músculo milohioideo

### Paso 2 (Figura 7)

Tras ello el cirujano **afrenta el Área Ib cervical**. La fascia (cápsula) sobre la glándula submaxilar se incide en la línea media glandular y se disecciona de la glándula en dirección superior en un plano subcapsular de tal modo que se evite lesionar al nervio marginal (Figura 10). Usando esta técnica el nervio marginal mandibular no debe ser identificado de modo rutinario; el asistente sin embargo vigila que no aparezca movimiento a nivel del labio inferior ya que esto indicaría cercanía al nervio. El nervio marginal mandibular cruza la arteria y venas faciales

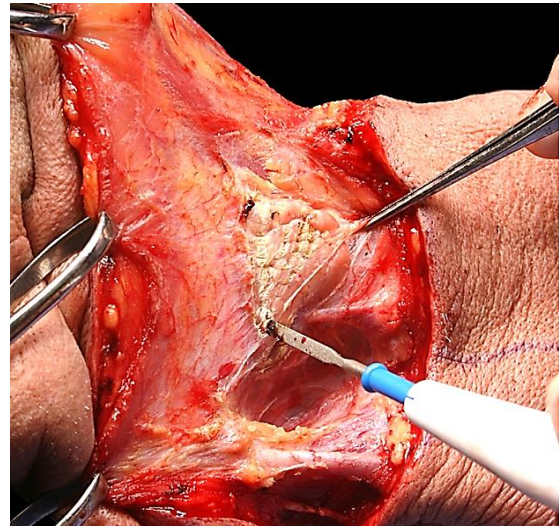


Figura 10: Incisión de la cápsula de la glándula submaxilar

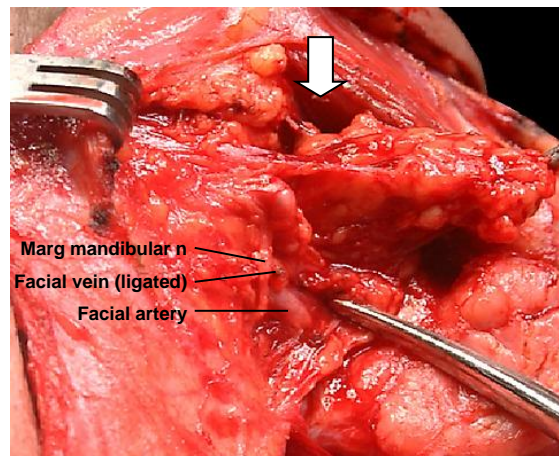


Figura 11: La glándula submaxilar se diceca en el plano subcapsular; el nervio marginal mandibular se aprecia cruzando a la arteria y vena faciales; la grasa y ganglios son extraídos del bolsillo anterior profundo al digástrico (flecha blanca)

(Figura 11). La arteria y vena faciales se identifican con disección fría con un mosquito fino (Figura 11).

Después se **aborda la grasa y los ganglios linfáticos entre el vientre anterior del digástrico y el milohioideo** (Figura 11). Resulta de extrema importancia la resección de estos ganglios en caso de neoplasias del suelo de la boca. Para reseccionar estos ganglios debe retraerse el vientre anterior del digás-



trico hacia anterior y se disecciona el tejido con electrocauterio, encontrando al músculo milohioideo como plano profundo de disección (Figuras 12, 13).

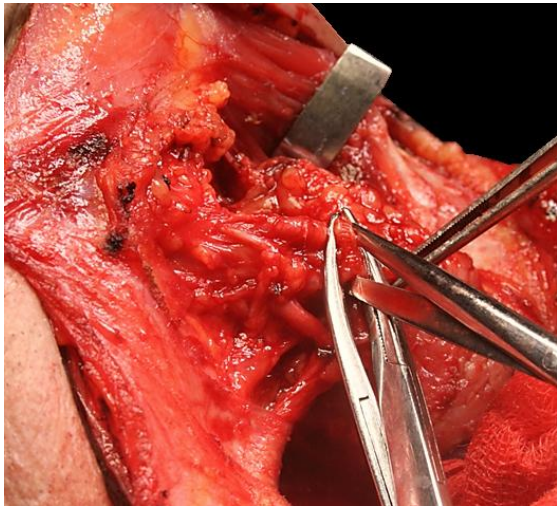


Figura 12: División de los vasos faciales por debajo del nivel del nervio marginal mandibular

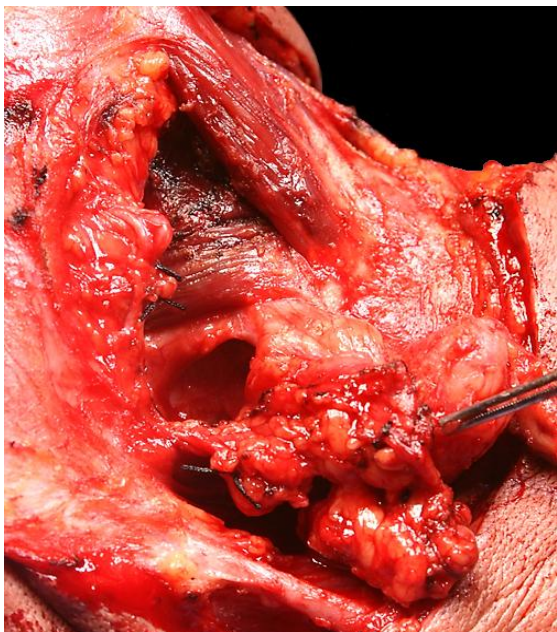


Figura 13: Nervio marginal mandibular visible bajo los vasos faciales seccionados; glándula traccionada hacia inferior; músculo milohioideo ampliamente expuesto

Aparte del nervio que inerva al milohioideo y de los vasos que perforan el músculo y que deben ser cauterizados o ligados, no se

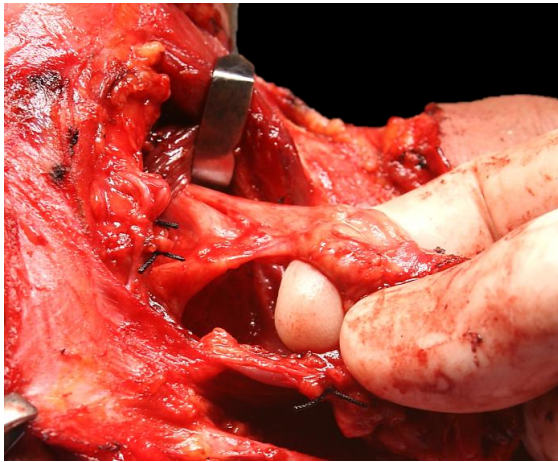
encuentra ninguna otra estructura significativa hasta que la disección alcanza el margen libre posterior del músculo milohioideo.

Tras ello la atención se centra en la **región de la arteria y vena faciales**. El cirujano palpa en torno a los vasos faciales en busca de ganglios linfáticos; en caso de que existan, se diseccionan usando un mosquito fino, con cuidado de no traumatizar el área del nervio marginal mandibular. La arteria y vena faciales son ligadas y seccionadas cerca de la glándula submaxilar de tal modo que no se lesione al nervio marginal mandibular (Figura 12). Este paso libera la glándula superiormente y entonces puede ser despegada de la mandíbula (Figura 13).

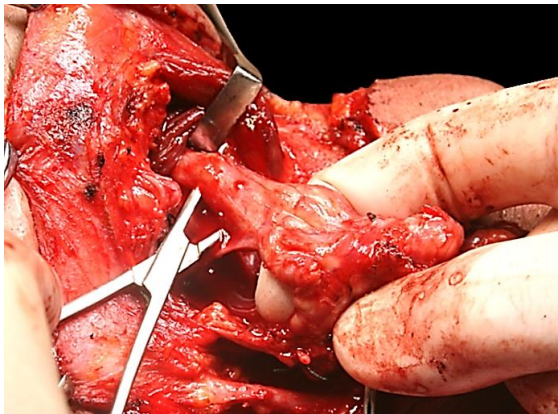
Después el cirujano **afrenta el nervio lingual, el ducto submaxilar y el XII PC**. El músculo milohioideo se retrae anteriormente con un retractor de ángulo recto. El plano de disección interfascial se encuentra claramente definido entre la región profunda de la glándula submaxilar y la fascia que recubre al XII PC, abriéndose con disección digital, con cuidado de no desgarrar las venas que acompañan al XII PC ya que presentan unas paredes muy finas. El XII PC es visible entonces en el suelo del triángulo submaxilar (Figura 14). La tracción inferior de la glándula permite la visualización del nervio lingual y del conducto submaxilar (Figura 14).

El ducto submaxilar es separado del nervio lingual, ligado y seccionado (Figuras 15, 16). El ganglio submandibular, suspendido del nervio lingual, se clampa, se secciona y se liga con cuidado de no clampar inadvertidamente al nervio lingual (Figura 16).

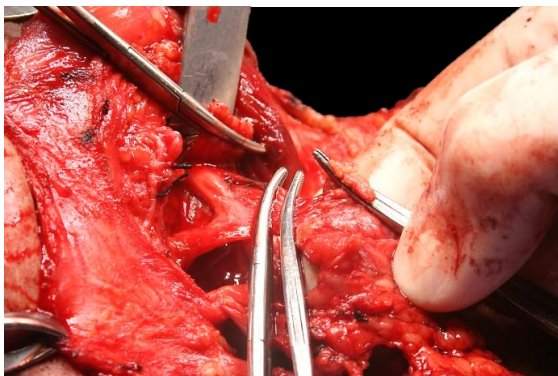
La **arteria facial se divide y se liga** justo por encima del vientre posterior del digástrico (Figura 17).



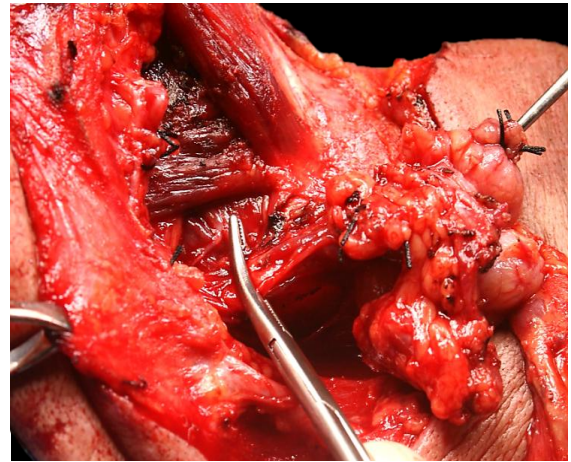*Figura 14: Con disección digital se accede a la glándula submaxilar y al ducto y se visualiza el nervio sublingual. El muñón proximal de la arteria facial es visible en la punta del pulgar y el XII PC se aprecia tras la uña del dedo índice*



*Figura 15: Ducto submaxilar*

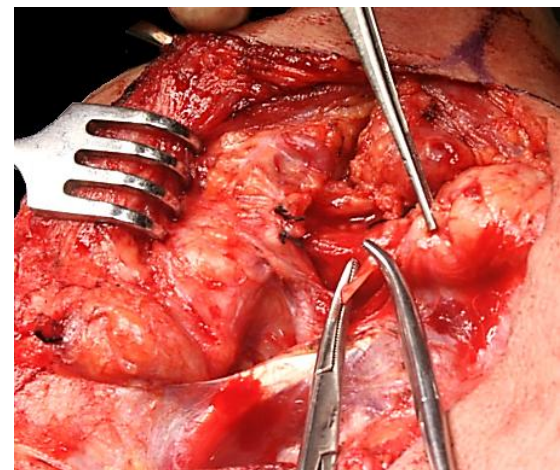


*Figura 16: Separación del ganglio submandibular del nervio lingual*



*Figura 17: Clampaje y sección de la arteria facial inmediatamente superior al vientre posterior del digástrico*

**Nota:** Una variación quirúrgica de la técnica anteriormente descrita es preservar la arteria facial mediante la sección y ligadura de las 1-5 ramas pequeñas que entran a la glándula submaxilar. Esto es generalmente sencillo de realizar, reduce el riesgo de lesión del nervio marginal mandibular y permite la realización de un [colgajo de bucinador basado](#) en la arteria facial (Figura 18).



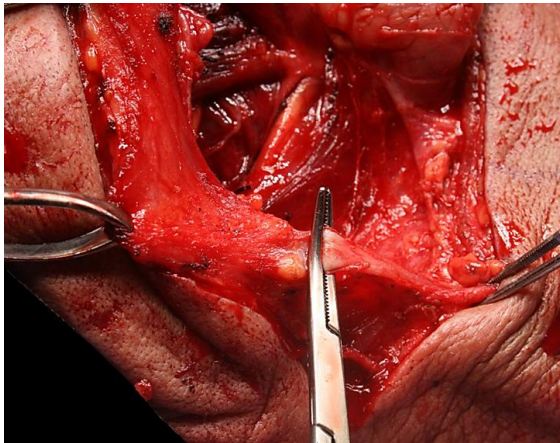
*Figura 18: La arteria facial se ha mantenido intacta; una de las ramas está siendo seccionada*



### **Paso 3 (Figura 7)**

Este paso implica la **identificación del XII PC en el área IIa y seguir al XII PC hacia posterior para encaminar al cirujano directamente a la vena yugular interna (VYI).**

**Se divide la vena yugular externa (Figura 19).** Este es un paso clave en el VCS ya que mejora el acceso a las áreas IIa y IIb. **Se conserva el nervio auricular mayor.**

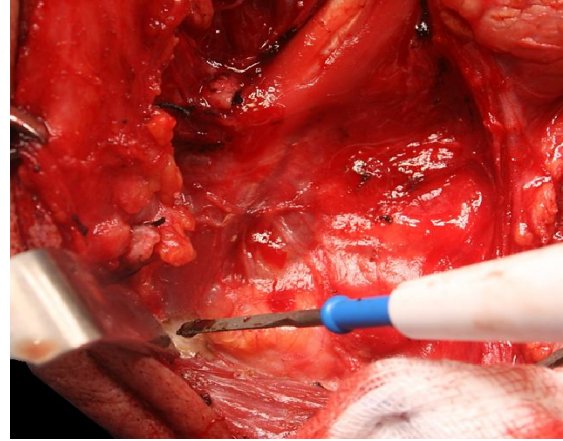


*Figura 19: División de la vena yugular externa*

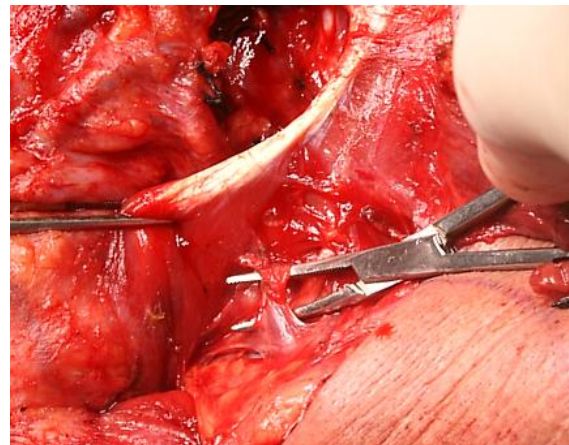
**Se divide la fascia a lo largo de la región lateral del vientre posterior del digástrico (Figura 20).** Este paso es clave en facilitar la posterior exposición de la VYI y del XII PC. Se expone el vientre posterior del digástrico en toda su longitud con especial cuidado de no manipular en exceso superiormente a éste ya que puede verse comprometido el nervio facial. No se encuentra ninguna otra estructura destacable en torno al vientre posterior del digástrico a excepción de la vena facial.

Tras ello **se identifica el XII PC** bajo el cuerno mayor del hueso hioides, anterior al punto en el que cruza la arteria carótida externa. Generalmente se encuentra más superficial de lo que se espera y se localiza inmediatamente profundo a las venas que cruzan el nervio. Se ha de disecar con cuida-

do el nervio hacia posterior y seccionar todas las venas que le cruzan para así exponer el XII PC en toda su longitud (Figura 21).



*Figura 20: Se disecciona a lo largo de toda la longitud del digástrico*

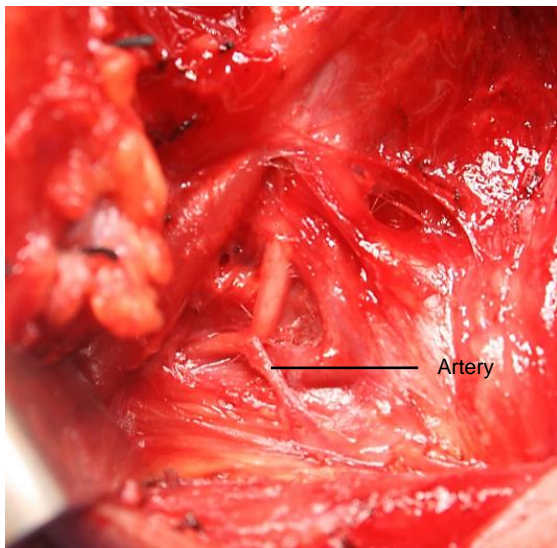


*Figura 21: Se seccionan las venas que cruzan al XII PC*

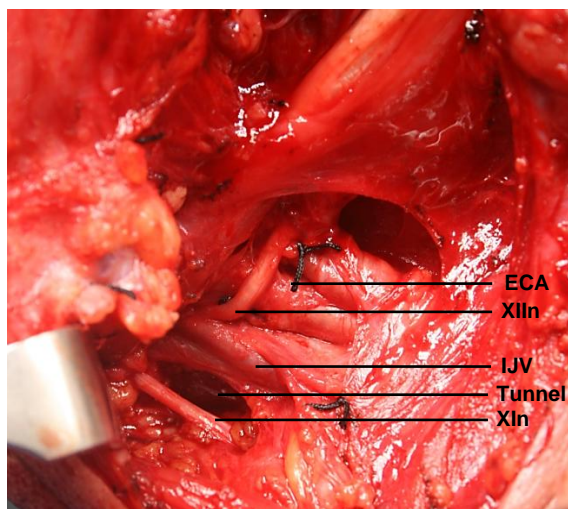
Una vez que el nervio ha cruzado posteriormente la arteria carótida externa, se identifica la **rama para el ECM de la arteria occipital** que se ancla al XII PC (Figura 22).

La sección de esta arteria libera al XII PC (Figura 23). El nervio continúa verticalmente por la superficie anterior de la VYI dirigiendo al cirujano directamente a la misma (Figura 23).





*Figura 22: Rama para el ECM de la arteria occipital anclada al XII PC*

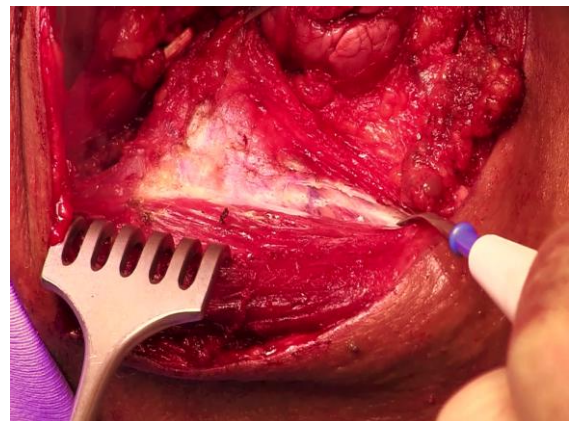


*Figura 23: La sección de la rama para el ECM de la arteria occipital liberada al XII PC y se dirige tras ello hacia la VYI. Nótase al XI PC y el túnel creado tras la VYI*

Con tijeras de disección o un mosquito se separa el tejido graso tras la VYI en el área II, tras ello el cirujano **identifica el XI PC** que puede dirigirse lateralmente (más común), medialmente (poco frecuente) o a través de la VYI (muy poco frecuente). El nervio con frecuencia es localizado inicialmente por la presencia de movimiento del hombro debido a estimulación mecánica del nervio (*Figura 25*).

#### **Paso 4 (Figura 7)**

Se disecciona con bisturí frío o electrocauterio a lo largo del omohioideo y se separa el tejido graso de las regiones más anteriores de las áreas II y III de la musculatura infrahioidea subyacente en dirección posterior hacia la vaina carotídea. Se divide el epimysio a lo largo del borde anterior del ECM con bisturí frío o electrocauterio (*Figura 24*). Esta acción expone las estructuras profundas al ECM, por ejemplo, los remanentes de áreas II y III cervicales y la superficie lateral del músculo omohioideo cuando cruza sobre la VYI. En este momento se encuentran distintos pequeños vasos que entran al músculo y que deben ser cauterizados. La disección se dirige hacia posterior sobre la superficie profunda del músculo en un plano bajo el epimysio hasta el borde posterior del ECM.



*Figura 24: Se disecciona sobre el borde anterior del esternocleidomastoideo en un plano bajo el epimysio con cuidado de no lesionar el XI PC en el punto en que entra al músculo*

#### **Paso 5 (Figura 7)**

En este punto la atención se dirige **hacia el área IIb** que se localiza posterior a la VYI y profunda al ECM. Existen diversas opiniones respecto a que el área IIb (posterior al XI PC) deba ser diseccionada de modo rutinario con el fin de minimizar el traumatismo del XI PC.

La porción superior del ECM se retrae hacia posterior para exponer el área IIb. Con un mosquito *se crea un túnel inmediatamente posterior a la VVI hasta la musculatura prevertebral* (Figura 23). Esta maniobra acelera la subsiguiente disección del área IIb gracias a la clara identificación de la pared posterior de la VVI. La apófisis transversa de la vértebra C1 puede palparse inmediatamente posterior al XI PC y la VVI y sirve como referencia adicional para localizar estas estructuras ante casos quirúrgicos complejos.

Con el fin de resear el área IIb *se identifica el XI PC en el área IIb* y de un modo atraumático se libera de la grasa circundante mediante disección roma hasta el punto en que penetra en el ECM (Figura 23, 25-27).

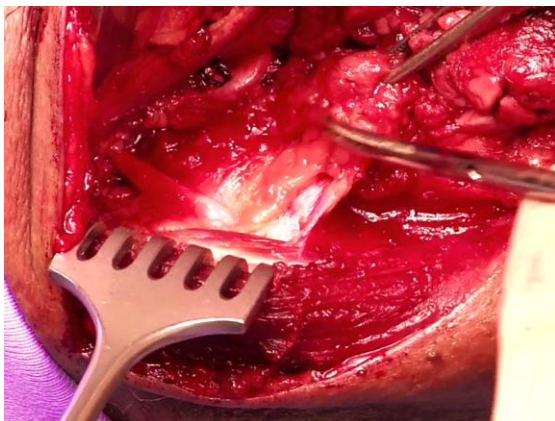


Figura 25: Liberación del XI PC de la grasa circundante

Con la ayuda de un bisturí frío (debido a la cercanía al XI PC) o con disección fría con un mosquito se inicia la *movilización del área IIb* comenzando posterosuperiormente mientras que el asistente retrae el tejido graso hacia anterior. La arteria occipital cruza en la parte más alta del área IIb; puede ser necesario cauterizar sus ramas ya que deben ser seccionadas a medida que se diceca la región superior del área IIb. Se corta hacia la musculatura profunda del cuello, la que se aprecia que se dirige en una dirección posteroinferior. Una vez se ha movilizado completamente la grasa del área IIb de la

musculatura subyacente se pasa hacia anterior por debajo del XI PC (Figura 26, 27).

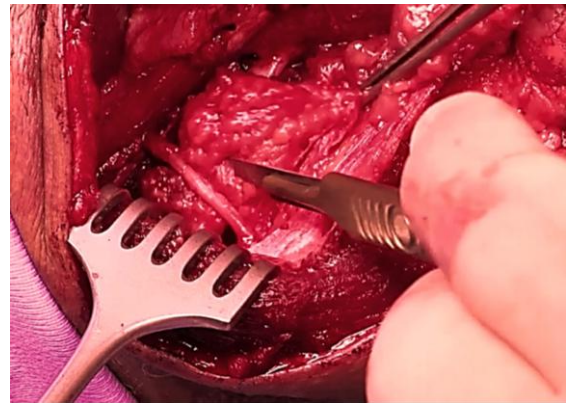


Figura 26: Se pasa la grasa del área IIb hacia anterior por debajo del XI PC

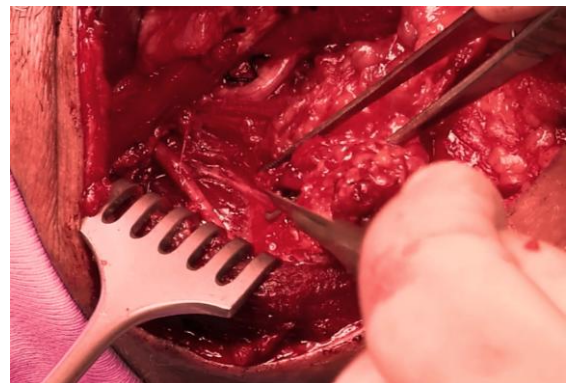

Figura 27: Grasa del área IIb pasada hacia anterior

#### **Paso 6 (Figura 7)**

Para *resear las áreas II y III* se extiende la incisión a lo largo del borde posterior del vientre profundo del ECM hacia inferior a través del tejido graso del área III. Mientras que el asistente retrae el ECM hacia posterior y la grasa de las áreas II y III hacia anterior con un retractor de rastrillo se disecciona el tejido graso de áreas II y III en un modo anterógrado. El plano de disección profundo es la musculatura profunda localizada entre las ramas del *plexo cervical que deben ser identificadas y conservadas* (Figura 28). El nervio frénico y el plexo braquial no son visibles durante esta disección, pero resultan relevantes en caso de abordar el



área IV. Se continúa la **dissección anterógrada** con bisturí frío o tijeras hasta el asa cervical y la vaina carotídea que contiene la arteria carótida común e interna, X PC y la VYI (Figura 29).

La vaina carotídea se incide a lo largo de todo el trayecto del nervio vago y la pieza de vaciamiento cervical es despegada de la VYI mientras se disecciona dentro de la vaina carotídea. El asa cervical, que puede cursar profunda o superficial a la VYI, puede preservarse (Figura 29, 30).

### Paso 7 (Figura 7)

Se continúa diseccionando la grasa y los linfáticos de la cara anterior de la VYI hasta que la arteria carótida interna es alcanzada nuevamente. Se seccionan y ligan las tributarias de la VYI con sedas (Figura 31).

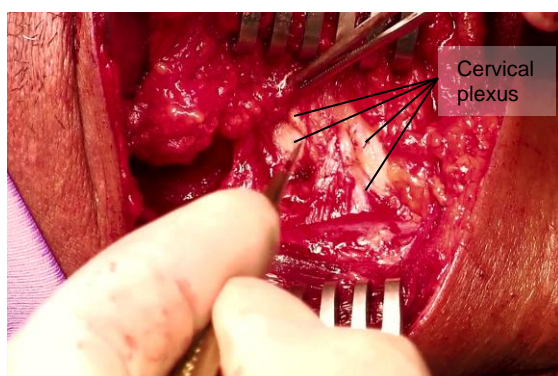


Figura 28: *Dissección anterógrada de áreas II y III con preservación del plexo cervical*

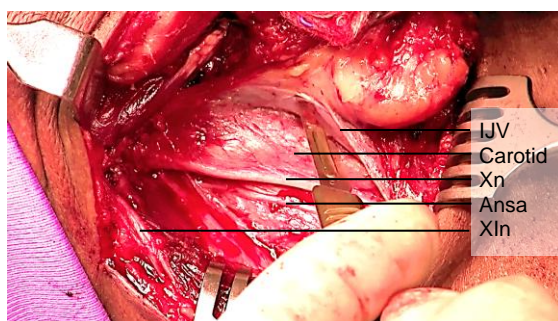


Figura 29: *VYI, arteria carótida común, X PC, asa cervical y XI PC*

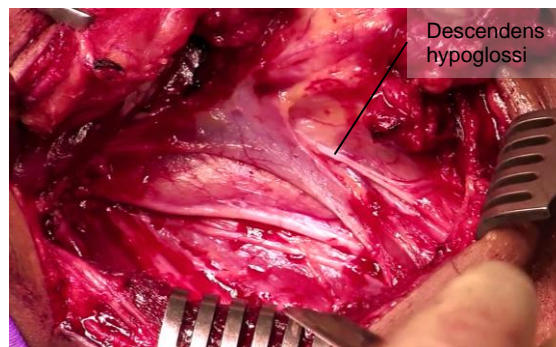

Figura 30: *Dissección anterior mostrando el componente descendente hipogloso del asa cervical*

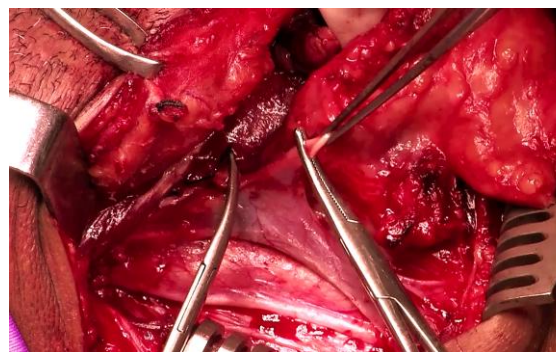


Figura 31: *División y ligadura de las tributarias de la VYI*

Inferiormente, el tejido graso en la unión de las áreas III y IV se secciona a la altura del omohioideo (vaciamiento cervical supra-omohioideo). Se identifica y se preserva la **arteria tiroidea superior** en el punto de origen en la arteria carótida externa (Figura 32).

En el caso de un VC lateral, el área IV es reseca mediante la tracción del tejido graso profundo al omohioideo en dirección cefálica mientras que se disecciona desde el área IV con bisturí frío; pueden encontrarse los vasos cervicales transversos y en tal caso deberán ser ligados; puede usarse la disección digital para establecer un plano de disección entre la grasa del área IV y el plexo braquial y el nervio frénico; ha de identificarse una fistula quilosa en caso de que suceda ya que el conducto torácico (lado izquierdo) o el ducto linfático derecho pueden ser seccionados.

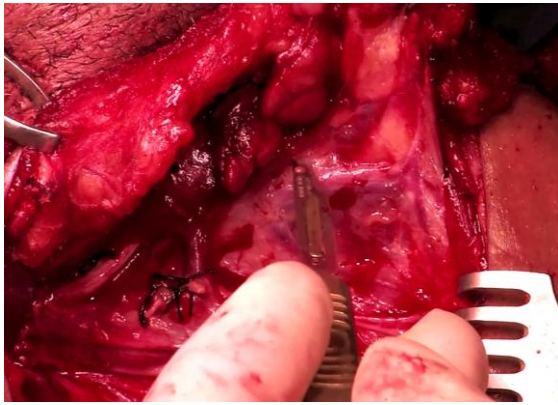


Figura 32: Se identifica y preserva la arteria tiroidea superior

**El paso final** es completar la separación del vaciamiento cervical de la musculatura infrahioidea con cuidado de no lesionar el XII PC y su vena acompañante superior y extraer finalmente el vaciamiento cervical (Figura 33).

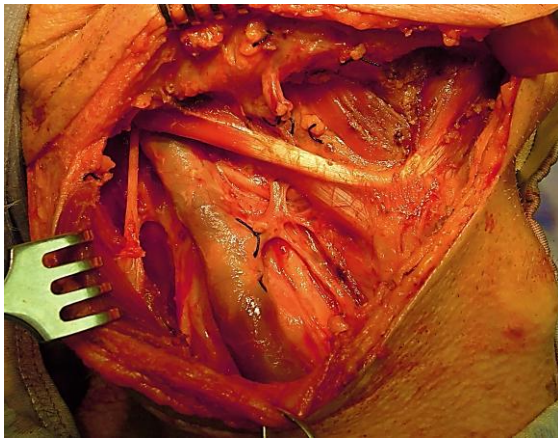


Figura 33: VC supraomohioideo completado

### Cierre

Se irriga el cuello con suero templado, se solicita al anestesiista que realice una maniobra de Valsalva de tal modo que quede en caso de sangrado o fístula quilosa encubierta se muestren y se colocan drenajes aspirativos de 5mm. El cuello se cierra en capas con una sutura continua de Vicryl a nivel del platismo y con seda/grapas en la piel.

### Cuidados postquirúrgicos

El drenaje se mantiene con succión continua, por ejemplo, a baja presión, hasta que el volumen drenado sea <50 ml/24 horas.

### Referencias

- Robbins KT, Shaha AR, Medina JE, et al. Consensus statement on the classification and terminology of neck dissection. *Arch Otolaryngol Head Neck Surg* 2008;134:536–8
- Ferlito A, Robbins KT, Shah JP, et al Proposal for a rational classification of neck dissections. *Head Neck*. 2011 Mar;33(3):445-50
- Harris T, Doolarkhan Z, Fagan JJ. Timing of removal of neck drains following head and neck surgery. *Ear Nose Throat J*. 2011 Apr;90(4):186-9

### Videos

- Técnica quirúrgica de Vaciamiento cervical modificado: <https://youtu.be/0hthbf8he0o>
- Técnica quirúrgica de disección de cuello supraomohioideo: <https://youtu.be/O2v6h6q4UJ4>

### Otros capítulos relevantes en *Atlas de Otorrinolaringología de Cabeza y Cuello*

- [Vaciamiento cervical radical & modificado](#)
- [Vaciamiento cervical funcional – técnica de los planos fasciales](#)

### Cómo citar este capítulo

Fagan JJ. (2021) Selective neck dissection operative technique. In *The Open Access Atlas of Otolaryngology, Head & Neck Operative Surgery*. Retrieved from <https://vula.uct.ac.za/access/content/group/ba5fb1bd-be95-48e5-81be->



[586fbaeba29d/Selective%20neck%20dissection%20operative%20technique.pdf](https://www.entdev.uct.ac.za/586fbaeba29d/Selective%20neck%20dissection%20operative%20technique.pdf)

### Traducción

Beatriz Delgado Vargas  
Hospital de Torrejón, Madrid, España  
[beatriz.delgadov9@gmail.com](mailto:beatriz.delgadov9@gmail.com)

### Coordinador de las traducciones al castellano

Dr J. Alexander Sistiaga Suárez MD  
FEBEORL-HNS, GOLF IFHNOS Unidad  
de Oncología de Cabeza y Cuello –  
Servicio de Otorrinolaringología Hospital  
Universitario Donostia  
San Sebastian, España  
[jasistiaga@osakidetza.eus](mailto:jasistiaga@osakidetza.eus)

### Autor y Editor

Johan Fagan MBChB, FCS (ORL), MMed  
Emeritus Professor and Past Chair  
Division of Otolaryngology  
University of Cape Town  
Cape Town, South Africa  
[johannes.fagan@uct.ac.za](mailto:johannes.fagan@uct.ac.za)

## **THE OPEN ACCESS ATLAS OF OTOLARYNGOLOGY, HEAD & NECK OPERATIVE SURGERY**

[www.entdev.uct.ac.za](http://www.entdev.uct.ac.za)



The Open Access Atlas of Otolaryngology, Head & Neck Operative Surgery by [Johan Fagan \(Editor\)](mailto:johannes.fagan@uct.ac.za) [johannes.fagan@uct.ac.za](mailto:johannes.fagan@uct.ac.za) is licensed under a [Creative Commons Attribution - Non-Commercial 3.0 Unported License](https://creativecommons.org/licenses/by-nc/3.0/)

